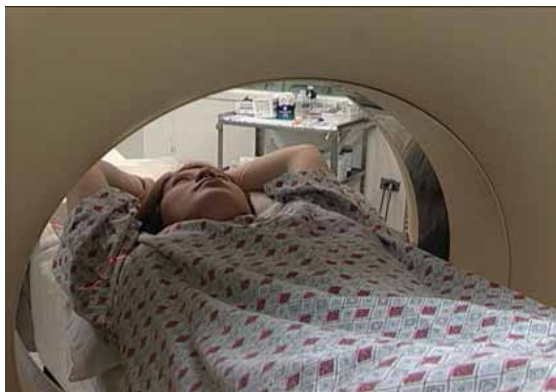


Cómo leer su informe de la TAC abdominal y pélvica

Su proveedor de servicios de salud (usualmente un doctor, enfermero practicante, o asistente de médicos) en ocasiones usa exámenes por imágenes para diagnosticar y tratar enfermedades. El radiólogo es el doctor que supervisa esos exámenes, lee e interpreta las imágenes, y escribe el informe para su proveedor de salud. Este informe puede contener terminología médica e información compleja. Si tiene alguna pregunta, asegúrese de consultar con su proveedor de servicios de salud, o pregunte si puede hablar con un radiólogo (no todos los centros de imágenes ponen sus radiólogos a disposición para responder preguntas de pacientes).



¿Para qué se usa la TAC abdominal y pélvica?

Los doctores generalmente usan este procedimiento para ayudar a diagnosticar la causa del dolor abdominal o pélvico. También lo usan para diagnosticar enfermedades en los órganos internos, el intestino delgado y el colon, tales como:

- Infecciones tales como apendicitis (<https://www.radiologyinfo.org/es/info/appendicitis>) , pielonefritis o acumulaciones de líquido infectado, también conocidas como abscesos.
- Enfermedad intestinal inflamatoria, tales como colitis ulcerosa o enfermedad de Crohn (<https://www.radiologyinfo.org/es/info/crohns-disease>) , pancreatitis o cirrosis del hígado.
- Cánceres del hígado, de los riñones, del páncreas, de los ovarios, y de la vejiga, como así también linfoma (<https://www.radiologyinfo.org/es/info/lymphoma>) .
- Piedras en la vejiga y en los riñones (<https://www.radiologyinfo.org/es/info/stones-renal>) .
- Aneurisma de la aorta abdominal (AAA) (<https://www.radiologyinfo.org/es/info/abdoaneurysm>) , lesiones de órganos abdominales tales como el bazo, el hígado, los riñones, u otros órganos internos en caso de trauma.

Para más información vea la página sobre TAC abdominal y pélvica (<https://www.radiologyinfo.org/es/info/abdominct>) .

Secciones del informe de radiología

Tipo de exámenes

Esta sección, generalmente muestra el día, el horario, y el tipo de examen. Esto se determina generalmente en base a sus síntomas o necesidades.

Ejemplo:

- TAC abdominal y pélvica con contraste intravenoso y oral realizada el 10 de enero del 2023.

Historia/motivo del examen

Esta sección usualmente describe la información que su proveedor de servicios médicos enumeró para el radiólogo cuando se

ordenó su examen. Esto le permite a su proveedor de servicios de salud explicar que síntomas usted está teniendo y por qué se está ordenando el examen radiológico. Esto le ayuda al radiólogo a interpretar de forma precisa su examen y así enfocar su informe en base a sus síntomas e historial médico. En ocasiones, el radiólogo que analiza sus exámenes también incluirá información que haya encontrado en su historia clínica o en los formularios que usted haya completado antes de realizarse el estudio por imágenes.

Ejemplo:

- *Mujer de 64 años con historial clínico de cáncer colorrectal y un nuevo dolor abdominal.*

Comparaciones/información previa

Si usted se ha hecho exámenes por imágenes relevantes anteriores, el radiólogo los comparará con el nuevo examen. En ese caso, el radiólogo los incluirá en esta sección. Las comparaciones usualmente involucran exámenes de las mismas áreas del cuerpo y el mismo tipo de examen. Siempre es buena idea obtener todos los exámenes por imágenes realizados previamente en otros hospitales/establecimientos y dárselos al departamento de radiología en donde se hará el examen. El tener estos exámenes previos podría ser de mucha ayuda para el radiólogo. En algunos casos, el simple hecho de presentar sus exámenes previos, podría marcar una diferencia en cuanto a las recomendaciones que el radiólogo haría si se encontrara algo en su examen. El examen previo puede ayudar a mostrar si lo encontrado anteriormente sigue igual, o si apreció algo nuevo.

Ejemplo:

- *La comparación está basada en la TAC abdominal y pélvica realizada el 24 de agosto de 2018.*

Técnica

Esta sección describe como se hizo el examen y si se utilizó contraste. Debido a que esta sección es utilizada con fines de documentación, generalmente no es útil para usted o para su doctor. Sin embargo, puede ser de mucha ayuda para su radiólogo en futuros exámenes de ser necesarios.

Ejemplo:

- *Se hizo una exploración por TAC desde las bases de los pulmones hasta la sínfisis púbica luego de administrar material de contraste intravenoso y oral. Se evaluaron las imágenes coronal y sagital reformuladas.*

Hallazgos

Esta sección enumera lo que el radiólogo observó en cada área del cuerpo examinada. Su radiólogo anota si cree que el área es normal, anormal, o potencialmente anormal. En ocasiones, un examen cubre un área del cuerpo, pero no menciona ningún resultado. Esto usualmente significa que el radiólogo revisó su examen, pero no encontró ningún problema para informarle a su doctor. Algunos radiólogos informarán las cosas en forma de párrafo, mientras que otros usan un estilo de informe en el que cada órgano o región del cuerpo es enumerada en un renglón junto con su resultado. Si el radiólogo no encuentra nada dudoso, podría escribir “normal” o “sin complicaciones”.

Ejemplo:

- *Base de los pulmones: sin nódulos pulmonares o evidencia de neumonía.*
- *Cardíaco: base del corazón dentro de los límites normales. Sin efusión pericárdica*
- *Higado: tamaño y contorno normal. Hay un nuevo foco hipoatenuante de 2 cm. en el segmento 8.*
- *Vesícula biliar extraída quirúrgicamente.*
- *Biliar: sin dilatación biliar intra o extrahepática.*

- *Bazo: sin complicaciones.*
- *Páncreas: normal.*
- *Riñones y glándulas suprarrenales: sin masas, piedras o hidrofenosis. Sin masas suprarrenales.*
- *Ganglios linfáticos: sin linfadenopatía*
- *Intestino: sin dilatación ni engrosamiento de pared.*
- *Vejiga: normal.*
- *Útero y anexos: el útero y los ovarios bilaterales están dentro de los límites normales para la edad.*
- *Huesos: sin lesiones óseas agresivas. Presenta cambios degenerativos en la columna.*
- *Tejidos blandos: se observan nuevamente grasa bilateral e intestinos con hernias inguinales.*
- *Otros: no se observa líquido suelto adentro de la pelvis.*

Los términos que comúnmente usted puede ver en su informe de exploración por TC abdominal y pélvica que pueden ser confusos para un paciente son:

Lesión hipoatenuante — este es un término que un radiólogo usa para describir la apariencia de un hallazgo en comparación con la densidad del órgano que lo rodea. A menudo significa que el radiólogo ha detectado un quiste benigno en un órgano. Los quistes son muy comunes y son estructuras que contienen agua y que generalmente no son motivo de preocupación. Algunos radiólogos simplemente indicarán que ven algunos quistes en un órgano también.

Lesión realzada — esto significa que el radiólogo ve algo que se vuelve brillante con el contraste IV. Eso significa que es un quiste sólido y no benigno. La mayoría de las lesiones realzadas detectadas incidentalmente en pacientes sin antecedentes de cáncer también son benignas y a menudo no le causarán daño, pero a veces pueden reflejar un diagnóstico más grave, como un cáncer, y es posible que se necesiten más exámenes.

Muy pequeños como para caracterizar — estos son hallazgos diminutos, generalmente incidentales, que el radiólogo a menudo observa en sus órganos; estos hallazgos podrían incluir quistes benignos diminutos.

Observaciones

En esta sección, el radiólogo resume los resultados e informa sobre los hallazgos más importantes que encontró y que considera como posibles causas de esos resultados. También incluye recomendaciones para el seguimiento. Esta sección contiene la información más importante para la toma de decisiones. Por lo tanto, esta es la parte más importante del informe radiológico para usted y para el equipo de profesionales de la salud.

En caso de un resultado anormal, el radiólogo podría recomendar:

- otros estudios por imágenes que ayuden a una mejor evaluación de los hallazgos, o pedir que se realice un examen de seguimiento para reevaluar los hallazgos luego de un periodo de tiempo
- una biopsia
- el combinar los hallazgos con los síntomas clínicos o con los resultados de las pruebas de laboratorio
- el comparar los hallazgos con otros estudios por imágenes a los cuales el radiólogo que está evaluando su examen no tiene acceso. Esto es muy común cuando a usted le han hecho exámenes por imágenes en diferentes establecimientos u hospitales.

En caso de un resultado potencialmente anormal, el radiólogo podría darle algunas de las recomendaciones detalladas más arriba.

A veces, el informe no resuelve la pregunta clínica, así que podría ser necesario hacer más exámenes. Podría ser necesario hacer más exámenes para el seguimiento de hallazgos sospechosos o dudosos.

Ejemplo:

1. Sin resultados en la actual TAC que expliquen clínicamente la queja de dolor abdominal del paciente.
2. Aparición de una nueva lesión indeterminada de 2 cm. en el hígado (que no puede ser diagnosticada definitivamente con el estudio realizado).
3. **RECOMENDACIÓN:** teniendo en cuenta el historial clínico de cáncer colorrectal del paciente, se recomienda una RMN del hígado para caracterizar mejor la lesión indeterminada del hígado para descartar la posibilidad de metástasis (o diseminación del cáncer).

Información adicional

Una vez completado el informe, el radiólogo lo firma y se lo envía a su médico, quién luego le explicará los resultados. El médico podría cargar los resultados de su informe al portal de pacientes antes de hablar con usted. Si usted lee el informe antes de hablar con su médico, no haga ninguna suposición acerca de los resultados. Algo que podría parecer estar mal, en ocasiones resulta no ser motivo de preocupación.

A veces, es posible que usted tenga preguntas sobre su informe que su doctor no puede responder. De ser así, hable con el personal de su centro de imágenes. A muchos radiólogos les complace responder a sus preguntas.

Condiciones de uso:

Todas las secciones del sitio fueron creadas bajo la dirección de un médico experto en el tema. Toda la información que aparece en este sitio web fue además revisada por un comité de ACR-RSNA formado por médicos peritos en diversas áreas de la radiología.

Sin embargo, no podemos asegurar que este sitio web contenga información completa y actualizada sobre ningún tema particular. Por lo tanto ACR y RSNA no hacen declaraciones ni dan garantías acerca de la idoneidad de esta información para un propósito particular. Toda la información se suministra tal cual, sin garantías expresas o implícitas.

Visite el Web site de RadiologyInfo en <http://www.radiologyinfo.org/sp> para visión o para descargar la información más última.

Nota: Las imágenes se muestra para fines ilustrativos. No trate de sacar conclusiones comparando esta imagen con otras en el sitio. Solamente los radiólogos calificados deben interpretar las imágenes.

Copyright

Las versiones PDF imprimibles de las hojas de los diversos procedimientos radiológicos se suministran con el fin de facilitar su impresión. Estos materiales tienen el copyright de la Radiological Society of North America (RSNA), 820 Jorie Boulevard, Oak Brook, IL 60523-2251 o del American College of Radiology (ACR), 1891 Preston White Drive, Reston, VA 20191-4397. Se prohíbe la reproducción comercial o la distribución múltiple por cualquier método tradicional o electrónico de reproducción o publicación.

Copyright © 2024 Radiological Society of North America (RSNA)