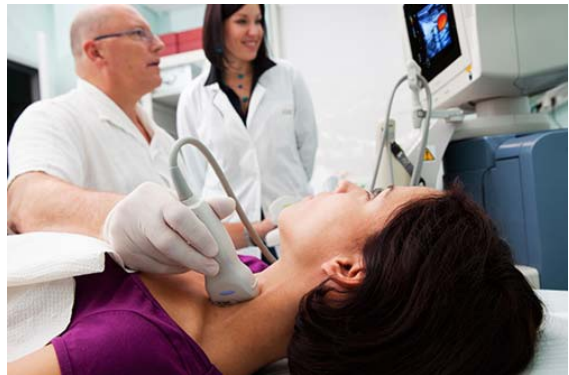


Estenosis de la arteria carótida

La estenosis de la arteria carótida es un angostamiento de las grandes arterias que se encuentran a ambos lados del cuello. Estas arterias transportan sangre hacia la cabeza, la cara y el cerebro. Este angostamiento generalmente es el resultado de una acumulación de placa dentro de las arterias, una condición llamada aterosclerosis o arterioesclerosis. La estenosis puede empeorar a lo largo del tiempo hasta bloquear completamente la arteria, causando un derrame cerebral.

Su doctor podría utilizar un ultrasonido de carótida, una angiografía computarizada (ATC), una angiografía de resonancia magnética (ARM), o una angiografía cerebral para determinar la presencia, la ubicación, y la gravedad de la estenosis. El tratamiento para mejorar o restaurar el flujo sanguíneo podría incluir una angioplastia y stent vascular o, en casos graves, una cirugía.



¿En qué consiste una estenosis de la arteria carótida?

La estenosis de la arteria carótida es un estrechamiento de las arterias grandes situadas a cada lado del cuello. Estas arterias llevan la sangre a la cabeza, la cara, y el cerebro. El estrechamiento generalmente es el resultado de la aterosclerosis, o una acumulación de placa en el interior de las arterias. Con el tiempo, la estenosis puede llevar al bloqueo completo de la arteria.

Los factores de riesgo para la estenosis de la arteria carótida incluyen la edad, el tabaquismo, la presión arterial alta, la diabetes, la obesidad y un estilo de vida inactivo.

Algunas personas con estenosis de la arteria carótida puede experimentar mareos, desmayos y visión borrosa. Estas pueden ser señales de que el cerebro no está recibiendo suficiente sangre. En muchos casos, el primer síntoma es un accidente (<https://www.radiologyinfo.org/es/info/stroke>) cerebrovascular o ataque isquémico transitorio (AIT). Se puede formar un coágulo sanguíneo en la arteria angostada por la arteriosclerosis. El coágulo se puede despegar y puede viajar hacia el interior del cerebro. Una vez allí, puede taponar una arteria pequeña de la que el cerebro depende para funcionar y sobrevivir. Los síntomas de un AIT y los de un ataque cerebrovascular son similares: parálisis o adormecimiento en un lado del cuerpo, visión borrosa, dolores de cabeza, problemas para hablar, y dificultad para responder a otros. El AIT generalmente es breve y no deja daños a largo plazo. Se debe a una oclusión temporal de una arteria pequeña. Esta es generalmente una señal de advertencia. El accidente cerebrovascular está generalmente asociado con una lesión permanente de una parte del cerebro debida a la pérdida del flujo sanguíneo. Esto puede resultar en una discapacidad leve-grave o en la muerte.

¿Forma en que se diagnostica y evalúa la estenosis de la arteria carótida?

La estenosis de la arteria carótida a veces causa un sonido anormal en la arteria, o sopro, que su médico debe detectar con un estetoscopio. Las pruebas de imagen para diagnosticar, localizar y medir la estenosis incluyen:

- Ultrasonido de la carótida (<https://www.radiologyinfo.org/es/info/us-carotid>) (incluyendo el ultrasonido Doppler): esta prueba usa ondas sonoras para crear imágenes en tiempo real de las arterias y localizar obstrucciones. El Doppler es una técnica especial de ultrasonido que puede detectar zonas de flujo sanguíneo restringido en la arteria.
- Angiografía por tomografía computada (ATC): (<https://www.radiologyinfo.org/es/info/angiact>) la ATC utiliza un escáner de tomografía computarizada para producir vistas detalladas de las arterias en cualquier parte del cuerpo (en este caso, en el

cuello). La prueba es especialmente útil para los pacientes con marcapasos o stents.

- Angiografía por resonancia magnética (ARM): (<https://www.radiologyinfo.org/es/info/angiomr>) esta prueba no invasiva da información similar a la ATC sin utilizar radiación ionizante.
- Angiografía cerebral: (<https://www.radiologyinfo.org/es/info/angiocerebral>) también conocida como angiografía por sustracción digital intraarterial (IADSA), la angiografía cerebral es un examen mínimamente invasivo en el cual se guía un catéter a través de una arteria en la ingle hacia el área de interés en el cerebro. Se inyecta un material de contraste a través del tubo y se capturan las imágenes con rayos X.

¿Cómo se trata de la estenosis de la arteria carótida?

Si el bloqueo es leve o moderado, se podrían recomendar modificaciones en el estilo de vida y ciertos medicamentos para desacelerar la progresión de la arteriosclerosis:

- **Cambios en el estilo de vida:** Las recomendaciones incluyen el dejar de fumar, el bajar de peso, modificaciones en la dieta para incluir alimentos sanos, reducir la ingesta de sal y hacer ejercicios de forma regular.
- **Medicamentos para controlar la presión sanguínea o para reducir el colesterol:** Su médico también podría recomendarle que tome aspirina diariamente u otros medicamentos anticoagulantes para prevenir los coágulos sanguíneos.

Si el bloqueo es severo, se podría recomendar el tratamiento quirúrgico.

- **Endarterectomía carotídea:** Los casos graves de estenosis generalmente requieren de una endarterectomía carotídea, en la que un cirujano hace una incisión para remover la placa y cualquier porción enferma de la arteria mientras el paciente se encuentra bajo anestesia general.
- Angioplastia y colocación de stent en la arteria carótida: (<http://radiologyinfodev2.rsna.org/sp/info.cfm?pg=angioplasty>) Una opción menos invasiva utilizada para la estenosis grave. Durante el procedimiento, el médico inserta un catéter desde una incisión en la región hacia el sitio de bloqueo. Una vez allí, inflan la punta del balón para abrir la arteria. El médico podría colocar un stent en la arteria para expandirla y mantenerla abierta.

Condiciones de uso:

Todas las secciones del sitio fueron creadas bajo la dirección de un médico experto en el tema. Toda la información que aparece en este sitio web fue además revisada por un comité de ACR-RSNA formado por médicos peritos en diversas áreas de la radiología.

Sin embargo, no podemos asegurar que este sitio web contenga información completa y actualizada sobre ningún tema particular. Por lo tanto ACR y RSNA no hacen declaraciones ni dan garantías acerca de la idoneidad de esta información para un propósito particular. Toda la información se suministra tal cual, sin garantías expresas o implícitas.

Visite el Web site de RadiologyInfo en <http://www.radiologyinfo.org/sp> para visión o para descargar la información más última.

Nota: Las imágenes se muestra para fines ilustrativos. No trate de sacar conclusiones comparando esta imagen con otras en el sitio. Solamente los radiólogos calificados deben interpretar las imágenes.

Copyright

Las versiones PDF imprimibles de las hojas de los diversos procedimientos radiológicos se suministran con el fin de facilitar su impresión. Estos materiales tienen el copyright de la Radiological Society of North America (RSNA), 820 Jorie Boulevard, Oak Brook, IL 60523-2251 o del American College of Radiology (ACR), 1891 Preston White Drive, Reston, VA 20191-4397. Se prohíbe la reproducción comercial o la distribución múltiple por cualquier método tradicional o electrónico de reproducción o publicación.

Copyright © 2024 Radiological Society of North America (RSNA)