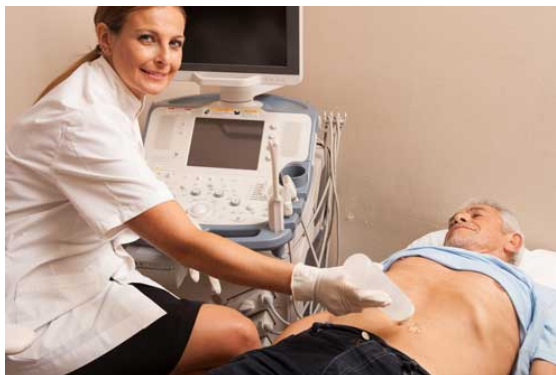


## Hígado graso y fibrosis hepática

El hígado graso (FLD, por sus siglas en inglés) es una condición en la que el tejido normal del hígado es reemplazado por más de un 5-6 por ciento de grasa. En el FLD la acumulación de grasa puede causar inflamación, muerte celular, y cicatrices (una condición denominada esteatohepatitis). Si se la deja sin tratar, la esteatohepatitis puede llevar a la fibrosis hepática que causa una disminución del flujo sanguíneo a través del hígado y una acumulación de tejido cicatricial. Sin tratamiento, la fibrosis de hígado puede llevar a cirrosis, fallo hepático, y cáncer de hígado.

Su médico le hará un examen físico y podría ordenar análisis de sangre para evaluar la función de su hígado. Usted también podría ser sometido a un ultrasonido abdominal, una TC abdominal, una RMN abdominal, una elastografía por ultrasonido, una elastografía por RMN, o una biopsia de hígado para ayudar a diagnosticar su condición. El tratamiento para la FLD y/o fibrosis hepática depende de la causa subyacente y tiene como objetivo generalmente prevenir, disminuir o revertir la progresión de la fibrosis hepática. Las opciones incluyen cambios en el estilo de vida, medicamentos, y control del colesterol y la diabetes.



### ¿En qué consisten el hígado graso y la fibrosis hepática?

Una de las tantas causas de la enfermedad hepática es la acumulación de mucha grasa en el órgano, denominada esteatosis. El hígado normalmente contiene algo de grasa, pero más de un 5-6 por ciento de grasa es anormal. El tipo de enfermedad del hígado en el que el hígado se vuelve graso (o con estosis) se llama enfermedad del hígado graso (FLD).

Existen dos tipos principales de FLD:

- la enfermedad del hígado graso alcohólico (AFLD, por sus siglas en inglés), que ocurre como resultado de beber cantidades excesivas de alcohol.
- la enfermedad del hígado graso no alcohólico (NAFLD, por sus siglas en inglés), que ocurre como consecuencia de un metabolismo anormal. Está asociado con la obesidad, el colesterol alto y la diabetes. El NAFLD es la enfermedad más común del hígado en los países desarrollados, incluyendo a Estados Unidos.

Otras causas del FLD incluyen: hepatitis viral, ciertos medicamentos incluyendo los esteroides y la quimioterapia, y el embarazo.

El FLD puede progresar hacia una condición llamada esteatohepatitis cuando la acumulación de grasa en el hígado causa inflamación, muerte celular, y cicatrización. La esteatohepatitis a largo plazo lleva a la fibrosis hepática a medida que el tejido cicatricial se acumula y reemplaza al tejido del hígado.

La fibrosis del hígado resulta en un flujo sanguíneo reducido a través del hígado. A medida que se pierde el tejido sano del hígado, el hígado también pierde su capacidad para funcionar. Sin tratamiento, la fibrosis de hígado puede progresar hacia cirrosis de hígado (<https://www.radiologyinfo.org/es/info/cirrhosisliver>), fallo hepático, y cáncer de hígado.

Desafortunadamente, muchos pacientes con FLD y fibrosis hepática no se dan cuenta de que tienen una enfermedad hepática porque generalmente los síntomas son vagos, como fatiga moderada o molestias abdominales.

A medida que la enfermedad del hígado progresa a lo largo del tiempo, los pacientes comienzan a experimentar:

- pérdida de apetito y de peso
- debilidad
- náuseas
- color amarillento en la piel y los ojos (ictericia)
- acumulación de fluido e hinchazón en las piernas y el abdomen
- confusión y dificultad para concentrarse

## ¿Forma en que se diagnostican y evalúan el hígado graso y la fibrosis hepática?

Su médico de cabecera comenzará por preguntarle acerca de su historia médica y los síntomas. También le harán un examen físico.

Para diagnosticar el FLD y la fibrosis hepática, su médico podría ordenar análisis de sangre para evaluar la función hepática, incluyendo pruebas para evaluar el nivel de las enzimas hepáticas ALT y AST que podría estar elevado cuando el hígado está graso.

Su médico también podría ordenar exámenes por imágenes para evaluar el hígado tales como:

- El ultrasonido abdominal (<https://www.radiologyinfo.org/es/info/abdominus>), que utiliza ondas sonoras para producir imágenes y evaluar el tamaño y la forma del hígado, como así también el flujo sanguíneo a través del hígado. En las imágenes por ultrasonido, los hígados con esteatosis se ven más brillosos que los hígados normales, y los hígados cirróticos (fibrosis avanzada) se ven nodulares y encogidos.
- La tomografía computarizada (TC) del abdomen y la pelvis (<https://www.radiologyinfo.org/es/info/abdominect>) que combina equipos especiales de rayos X con computadoras sofisticadas para producir múltiples imágenes o fotografías del interior del cuerpo. En una TC, los hígados con esteatosis se ven más oscuros que los hígados normales. Los hígados cirróticos se ven nodulares y encogidos.
- La resonancia magnética (RMN) (<https://www.radiologyinfo.org/es/info/bodymr>) utiliza un campo magnético y ondas de radio para producir fotografías detalladas del hígado. La RMN es el examen por imágenes más sensible para la esteatosis, altamente preciso incluso cuando la esteatosis es moderada. Cuando se utiliza una técnica especial, la RMN puede calcular el porcentaje de grasa en el hígado. Más de un 5-6% de grasa en el hígado se considera anormal.
- La elastografía por ultrasonido es una técnica especial de ultrasonido para evaluar la presencia de fibrosis hepática. Se mide el movimiento del hígado causado por la onda de ultrasonido en el medio del hígado, y se calcula su rigidez (o elasticidad). Los hígados con fibrosis son rígidos y se mueven más que los hígados normales.
- La elastografía por RM (MRE, por sus siglas en inglés) es una técnica especial de RMN para evaluar la presencia de fibrosis hepática. El movimiento de las finas ondas de vibración en el hígado se registra en imágenes para crear un mapa visual, o elastograma, que muestra la rigidez (o elasticidad) a través del hígado. Ambas, la elastografía por ultrasonido y por RM, pueden detectar un hígado endurecido debido a la fibrosis hepática en forma más temprana que otras pruebas por imágenes, y puede eliminar la necesidad de una biopsia invasiva del hígado.
- La biopsia (<https://www.radiologyinfo.org/es/info/biopgen>) de hígado es un procedimiento guiado por imágenes que extirpa una pequeña muestra de tejido hepático utilizando una aguja. La muestra se examina luego bajo el microscopio para detectar la presencia de esteatosis, inflamación y daño, y fibrosis.

## ¿Forma en que se tratan el hígado graso y la fibrosis hepática?

El tratamiento para el FLD y la fibrosis hepática varía dependiendo de la causa. Los médicos generalmente recomiendan un tratamiento que tiene como objetivo el prevenir o retrasar la progresión de la fibrosis. Con tratamiento, la progresión de la enfermedad hepática se puede demorar, o podría revertirse.

Por ejemplo, las terapias para el NAFLD podrían incluir:

- cambios en la dieta
- medicamentos antiinflamatorios y medicamentos para la resistencia a la insulina
- control del colesterol y la diabetes
- ejercicio y reducción del peso
- eliminar el uso de alcohol

## ¿Qué prueba, procedimiento o tratamiento es mejor para mí?

- *Enfermedad crónica del hígado* (<https://www.radiologyinfo.org/es/info/acs-chronic-liver-disease>)
- *Ictericia* (<https://www.radiologyinfo.org/es/info/acs-jaundice>)
- *Pruebas para la detección del malfuncionamiento del hígado* (<https://www.radiologyinfo.org/es/info/acs-abnorm-liver-tests>)

### Condiciones de uso:

Todas las secciones del sitio fueron creadas bajo la dirección de un médico experto en el tema. Toda la información que aparece en este sitio web fue además revisada por un comité de ACR-RSNA formado por médicos peritos en diversas áreas de la radiología.

Sin embargo, no podemos asegurar que este sitio web contenga información completa y actualizada sobre ningún tema particular. Por lo tanto ACR y RSNA no hacen declaraciones ni dan garantías acerca de la idoneidad de esta información para un propósito particular. Toda la información se suministra tal cual, sin garantías expresas o implícitas.

Visite el Web site de RadiologyInfo en <http://www.radiologyinfo.org/sp> para visión o para descargar la información más última.

**Nota:** Las imágenes se muestra para fines ilustrativos. No trate de sacar conclusiones comparando esta imagen con otras en el sitio. Solamente los radiólogos calificados deben interpretar las imágenes.

### Copyright

Las versiones PDF imprimibles de las hojas de los diversos procedimientos radiológicos se suministran con el fin de facilitar su impresión. Estos materiales tienen el copyright de la Radiological Society of North America (RSNA), 820 Jorie Boulevard, Oak Brook, IL 60523-2251 o del American College of Radiology (ACR), 1891 Preston White Drive, Reston, VA 20191-4397. Se prohíbe la reproducción comercial o la distribución múltiple por cualquier método tradicional o electrónico de reproducción o publicación.

Copyright © 2025 Radiological Society of North America (RSNA)