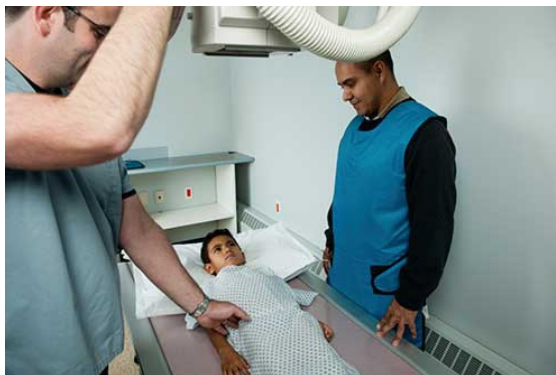


## Radiografía (rayos X) pediátrica

### ¿Qué es una radiografía pediátrica?

Una examen por rayos X es un estudio médico no invasivo que ayuda a los médicos a diagnosticar y tratar condiciones médicas. Los exámenes por rayos X utilizan una dosis pequeña de radiación ionizante para producir imágenes del interior del cuerpo. La radiografía es la modalidad de toma de imágenes médicas más antigua y la que se utiliza más frecuentemente.

El examen por rayos X se puede hacer en recién nacidos, en niños pequeños y en niños más grandes.



### ¿Cuáles son algunos de los usos comunes del procedimiento?

Los exámenes por rayos X se utilizan para ayudar a diagnosticar una gran variedad de lesiones y enfermedades en niños. Es, frecuentemente, el primer tipo de imagen utilizada para identificar el origen de un dolor, evaluar lesiones traumáticas y localizar un *objeto o cuerpo extraño*.

Los rayos X se pueden utilizar en todo el cuerpo. La radiografía de tórax (<https://www.radiologyinfo.org/es/info/chestrad>) es el examen por imágenes más comúnmente utilizado para evaluar el tórax. Puede ayudar a diagnosticar y evaluar:

- neumonía
- tumores
- enfermedades de las vías aéreas
- anomalías de nacimiento
- trauma en los vasos sanguíneos o en los pulmones
- objetos extraños que se han sido tragados o inhalados

La radiografía abdominal (<https://www.radiologyinfo.org/es/info/abdominrad>) es generalmente el primer examen que se utiliza para evaluar la causa de un dolor agudo en la región abdominal y/o en la cintura. Se la puede utilizar para evaluar náuseas y vómitos sin explicación. Los rayos X son adecuados para visualizar:

- cálculos biliares (<https://www.radiologyinfo.org/es/info/gallstones>)
- piedras en los riñones (<https://www.radiologyinfo.org/es/info/stones-renal>)
- (<https://www.radiologyinfo.org/es/info/stones-renal>) obstrucciones intestinales
- perforación del estómago o del intestino
- objetos extraños ingeridos

En la región pélvica, los rayos X pueden ayudar a detectar tumores, a evaluar la presencia de piedras en el tracto urinario (<https://www.radiologyinfo.org/es/info/stones-renal>) y a evaluar enfermedades óseas de la pelvis.

Los rayos X de los huesos se utilizan para diagnosticar fracturas o dislocaciones, y para guiar las cirugías tales como la de

reparación/fusión de vértebras. También ayudan a evaluar:

- lesiones
- infecciones
- crecimientos óseos anormales y cambios óseos observados en condiciones metabólicas
- cáncer de hueso
- la ubicación de objetos extraños en los tejidos blandos alrededor de, o en, los huesos

Las radiografías del cráneo han sido reemplazadas mayormente por nuevas tecnologías tales como la tomografía computarizada (TC) (<https://www.radiologyinfo.org/es/info/pedia-ct>) y la resonancia magnética nuclear (RMN) (<https://www.radiologyinfo.org/es/info/pediatric-mri>). Sin embargo, las radiografías del cráneo aún son útiles para detectar fracturas y otras condiciones tales como:

- anomalías de nacimiento
- infecciones
- objetos extraños
- tumores
- enfermedad de los senos paranasales
- trastornos metabólicos y endocrinológicos que causan defectos en los huesos del cráneo

Los rayos X utilizan materiales de contraste para ayudar a diagnosticar una variedad de condiciones en el tracto intestinal superior e inferior. La radiografía del tracto gastrointestinal superior (<https://www.radiologyinfo.org/es/info/uppergi>), también conocida como examen del GI superior, evalúa el esófago, el estómago y la primera parte del intestino delgado (duodeno). Para producir las imágenes se utiliza una forma especial de rayos X denominada fluoroscopia y un material de contraste que se traga.

La fluoroscopia utiliza rayos X para observar los órganos internos en movimiento. Cuando se recubre el tracto GI superior con bario, el radiólogo puede ver y evaluar la anatomía y función del esófago, el estómago y el duodeno.

Un examen del GI superior ayuda a evaluar la función digestiva y puede detectar:

- reflujo, un flujo invertido de los ácidos del estómago hacia el extremo inferior del esófago
- úlceras
- tumores
- inflamación del esófago, el estómago y el duodeno
- hernia de hiato
- cicatrices
- obstrucciones
- anomalías de la pared muscular del tracto GI
- problemas anatómicos tales como la mal rotación intestinal (una torsión del intestino de un bebé).

Un examen por rayos X que evalúa solamente la faringe y el esófago se denomina examen de deglución de bario. Esto se hace en pacientes que tienen dificultad para comer y en aquellos que podrían tener comida o líquido en sus pulmones. Generalmente, un patólogo del habla, un especialista que trata problemas de comunicación y de deglución, estará involucrado en el examen.

La radiografía del tracto intestinal inferior (<https://www.radiologyinfo.org/es/info/lowerg>), también denominada examen del GI inferior o enema de bario, utiliza la fluoroscopia y un material de contraste para examinar el intestino grueso, o colon. Se introduce a través del recto una mezcla de bario con agua. Esto ayuda al médico a identificar anomalías del intestino inferior. El médico podría ordenar un examen del GI inferior para detectar:

- tumores benignos (tales como pólipos)
- cáncer
- colitis ulcerosa (enfermedad intestinal inflamatoria)
- La enfermedad de Hirschsprung (una enfermedad de niños caracterizada por la presencia de anomalías en el intestino grueso).

En ocasiones, a algunos pacientes se les dan otras formas de contraste para que traguen, que generalmente contienen yodo. Estos materiales de contraste alternativos se pueden utilizar si el paciente ha tenido recientemente una cirugía del tracto GI o tiene alergias a otros materiales de contraste. El radiólogo determinará el tipo de material de contraste a utilizar. *Para más información, vea la página sobre materiales de contraste (<https://www.radiologyinfo.org/es/info/safety-contrast>)*.

## ¿Cómo debemos prepararnos para la radiografía?

Su niño debe vestir ropas cómodas y sueltas durante el examen. Les podrían dar una bata para que se pongan durante el procedimiento.

Los objetos de metales, incluyendo joyas, anteojos, aparatos para oír, aparatos dentales no permanentes y hebillas podrían afectar las imágenes por rayos X. Asegúrese de quitárselos antes del examen de su niño.

Se le podría pedir a su niño que no coma ni beba nada por varias horas antes de un examen del GI superior. Esto se debe a que la comida y la bebida pueden diluir el material de contraste. Además, la sensación de sentirse lleno podría prevenir que los pacientes beban de forma voluntaria material de contraste.

Es raro que se necesite de sedación y anestesia durante los exámenes por rayos X.

Hable con su médico sobre cualquier medicamento que su niño esté tomando y sobre si tiene algún tipo de alergia.

Además, hable con su médico sobre cualquier enfermedad reciente y otras condiciones médicas que su niño pudiera tener. Mencione cualquier historial de asma, diabetes, enfermedad de los riñones o problemas de las tiroides.

A las niñas adolescentes se le podría pedir que proporcionen orina para una prueba de embarazo, si son sexualmente activas. Esto es para que el feto no sea inadvertidamente expuesto a la radiación.

## ¿Cómo es el equipo de rayos X?

El equipo utilizado durante un examen por rayos X varía en base a la parte del cuerpo de la que se estén tomando las imágenes.

En la mayoría de los casos, el equipo consiste en de un tubo de rayos X que cuelga sobre la camilla. Debajo de la camilla hay un cajón que contiene la placa de rayos X o la placa de grabación digital. A veces, los rayos X se hacen con el paciente parado.

Para los exámenes que utilizan fluoroscopia, el equipo generalmente consiste de una mesa, 12 tubos de rayos X y monitores tipo televisión adentro y afuera de la sala examen. La fluoroscopia convierte los rayos X en imágenes de video. Se utiliza para observar y guiar el progreso del procedimiento. El video es creado por la máquina de rayos X y un detector que cuelga sobre una camilla de examen.

A los niños que están en el hospital y que no pueden ser trasladados hasta la sala de rayos X se les pueden hacer las radiografías junto a la cama utilizando un aparato de rayos X pequeño y portátil. El tubo de rayos X está conectado a un brazo flexible que se extiende sobre el paciente mientras se coloca debajo del paciente una placa de rayos X o una placa de grabación digital.

## ¿Cómo es el procedimiento?

Los rayos X son una forma de radiación, como la luz o las ondas de radio. Los rayos X pasan a través de la mayoría de los objetos, incluso el cuerpo. El tecnólogo apunta cuidadosamente el haz de rayos X hacia el área de interés. La radiación imprime una imagen en película fotográfica o en detector especial.

Los rayos X son absorbidos por diferentes partes del cuerpo en variables grados. Los huesos absorben gran parte de la radiación mientras que los tejidos blandos (los músculos, la grasa, y los órganos) permiten que una mayor cantidad de los rayos X pasen a través de ellos. Como consecuencia, los huesos aparecen blancos en los rayos X mientras que los tejidos blandos se muestran en matices de gris y el aire aparece en negro.

Hasta no hace mucho, las imágenes por rayos X se guardaban en forma de grandes placas de video (parecidas a un negativo grande de fotografía). Hoy en día, la mayoría de las imágenes son archivos digitales que se almacenan en forma electrónica. A estas imágenes grabadas se puede acceder fácil y rápidamente para ayudar a diagnosticar y tratar enfermedades.

## ¿Cómo se lleva a cabo el procedimiento?

El tecnólogo ubicará al niño en la camilla de rayos X. Por lo general, el niño puede estar acompañado por un tutor en la sala de rayos X. Se le pedirá al tutor que se ponga un delantal de plomo.

El tecnólogo de rayos X ubicará al niño, y luego se dirigirá hacia atrás de una pared o hacia otra sala para activar la máquina de rayos X. El niño debe mantenerse quieto para reducir la posibilidad de que la imagen sea difusa. A los niños más grandes se les pedirá que mantengan la respiración y que se queden quietos por unos pocos segundos durante la radiografía. Los niños pequeños podría necesitar de ayuda para mantenerse quietos.

El tecnólogo podría pedirle al niño que se acueste de costado o que se pare para tomar imágenes adicionales.

Al completar el examen, el tecnólogo podría pedirle que espere hasta que el radiólogo confirme que tienen todas las imágenes necesarias.

El examen entero por rayos X, desde la ubicación hasta la obtención y verificación de las imágenes, se completa generalmente en unos quince minutos. La exposición real a la radiación es generalmente de menos de un segundo.

Los procedimientos difieren para la evaluación del tracto intestinal inferior o el superior. Por favor vea las páginas de radiografía - tracto GI superior (<https://www.radiologyinfo.org/es/info/uppergi>) y radiografía - tracto GI inferior (<https://www.radiologyinfo.org/es/info/lowergi>) para más detalles.

## ¿Qué experimentará mi niño durante y después del procedimiento?

Los exámenes por rayos X son generalmente indoloros, rápidos y fáciles.

Los niños podría sentir incomodidad debido a la temperatura fría en la sala de examen o a la dureza de la camilla de rayos X. Es probable que las posiciones que tenga que mantener les resulten incómodas o dolorosas, especialmente si tienen alguna lesión.

El tecnólogo ayudará a su niño a encontrar una posición lo más cómoda posible como para asegurar que se puedan capturar imágenes de la mejor calidad.

Por lo general, luego de un examen por rayos X, su niño podrá regresar a sus actividades normales. Si su niño recibe alguna forma de sedación para el examen, usted y su niño permanecerán en el departamento durante un periodo de recuperación. También le darán instrucciones sobre la limitación de actividades durante el día.

## ¿Quién interpreta los resultados y cómo los obtengo?

Un radiólogo, un médico entrenado para supervisar e interpretar los exámenes radiológicos, analizará las imágenes. El radiólogo le

enviará un informe firmado a su médico de cabecera quién discutirá los resultados con usted.

Los exámenes por rayos X pueden estar disponibles prácticamente de forma inmediata para que los evalúe su radiólogo.

Podría ser necesario hacer un examen de seguimiento. Si fuera así, su médico le explicará porqué. A veces, el examen de seguimiento evalúa un posible problema con más vistas o con una técnica especial de toma de imágenes. También podría ver si ha habido algún cambio con respecto a algún problema a lo largo del tiempo. Los exámenes de seguimiento son, por lo general, la mejor forma de ver si el tratamiento está funcionando o si un problema requiere de atención.

## ¿Cuáles son los beneficios y los riesgos?

### Beneficios

- Los rayos X son indoloros y mínimamente invasivos.
- Los exámenes radiológicos, por lo general, pueden brindar suficiente información como para evitar procedimientos más invasivos.
- El equipo de rayos X es relativamente económico y se encuentra ampliamente disponible en las salas de emergencia, los consultorios médicos, los centros de atención médica ambulatoria, asilos y otras instituciones. Esto hace que sea conveniente tanto para los pacientes como para los médicos.
- Teniendo en cuenta la rapidez y facilidad que brindan las imágenes de rayos X, son de especial utilidad en los casos de diagnóstico y tratamiento de emergencia.
- Luego del examen no queda radiación en su cuerpo.
- Los rayos X por lo general no tienen efectos secundarios en el rango de diagnóstico típico para este examen.

### Riesgos

- Existe un riesgo muy pequeño pero significativo de cáncer a lo largo de la vida en los niños que son expuestos de forma excesiva a la radiación. Los parámetros de los equipos de radiología están optimizados para utilizar la dosis de radiación más baja posible necesaria para producir imágenes de calidad. Los exámenes se realizan solamente en el caso de indicaciones adecuadas.
- La dosis efectiva de radiación para estos procedimientos varía. Vea la página sobre seguridad durante la radiación en los niños (<https://www.radiologyinfo.org/es/info/safety-rad-children>) para más información.
- El riesgo de una reacción alérgica grave a los materiales de contraste con yodo es raro en niños y casi siempre moderado. Los departamentos de radiología están bien equipados para lidiar con esto.
- Siempre existe un riesgo de complicación debido a la anestesia general o la sedación. Se tomarán todas las medidas necesarias para proteger a su niño, incluyendo el monitoreo continuo.

### Sobre la minimización de la exposición a la radiación

Los médicos tienen cuidados especiales durante los exámenes por rayos X para utilizar la menor dosis de radiación posible mientras producen las mejores imágenes para su evaluación. Organizaciones nacionales e internacionales de protección de la radiología revisan y actualizan continuamente los estándares para las técnicas que los profesionales de la radiología utilizan.

Los sistemas modernos de rayos X minimizan la radiación difusa utilizando haces controlados de rayos X y métodos de control de dosis. Esto asegura que las áreas de su cuerpo de las que se están tomando imágenes reciban la menor exposición a la radiación posible.

## ¿Cuáles son las limitaciones de radiografía pediátrica?

Las radiografías son un primer paso útil en el proceso de diagnóstico por imágenes. Sin embargo, las imágenes no son tan

detalladas como las de otros exámenes tales como la TC o la RMN. Podrían ser necesarios más estudios para clarificar los resultados o para buscar anomalías que no se pueden ver en una radiografía.

Trabajando en forma conjunta, su médico de cabecera o su pediatra y el radiólogo decidirán qué tipo de examen es el mejor para su niño.

### **Condiciones de uso:**

Todas las secciones del sitio fueron creadas bajo la dirección de un médico experto en el tema. Toda la información que aparece en este sitio web fue además revisada por un comité de ACR-RSNA formado por médicos peritos en diversas áreas de la radiología.

Sin embargo, no podemos asegurar que este sitio web contenga información completa y actualizada sobre ningún tema particular. Por lo tanto ACR y RSNA no hacen declaraciones ni dan garantías acerca de la idoneidad de esta información para un propósito particular. Toda la información se suministra tal cual, sin garantías expresas o implícitas.

Visite el Web site de RadiologyInfo en <http://www.radiologyinfo.org/sp> para visión o para descargar la información más última.

**Nota:** Las imágenes se muestra para fines ilustrativos. No trate de sacar conclusiones comparando esta imagen con otras en el sitio. Solamente los radiólogos calificados deben interpretar las imágenes.

### **Copyright**

Las versiones PDF imprimibles de las hojas de los diversos procedimientos radiológicos se suministran con el fin de facilitar su impresión. Estos materiales tienen el copyright de la Radiological Society of North America (RSNA), 820 Jorie Boulevard, Oak Brook, IL 60523-2251 o del American College of Radiology (ACR), 1891 Preston White Drive, Reston, VA 20191-4397. Se prohíbe la reproducción comercial o la distribución múltiple por cualquier método tradicional o electrónico de reproducción o publicación.

Copyright © 2024 Radiological Society of North America (RSNA)