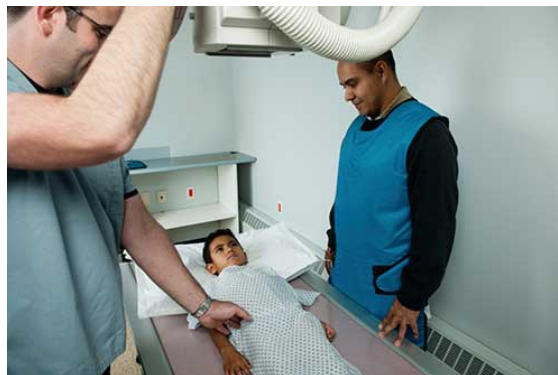


Cistouretrograma miccional pediátrico (VCUG)

Un cistouretrograma miccional pediátrico (VCUG) utiliza la fluoroscopia - una forma de rayos X en tiempo real- para examinar la vejiga urinaria y el tracto urinario inferior de un niño. Los resultados de los exámenes le permiten a su médico determinar si la condición de su niño no requiere de tratamiento, medicamentos o cirugía.

Hable con su doctor sobre las enfermedades recientes, condiciones médicas, medicamentos y alergias de su niño (especialmente al material de contraste). Su niño debe vestir ropas holgadas y cómodas, y se le podría pedir que se ponga una bata. Se requiere de poco o nada de preparación especial para este procedimiento, y es muy raro que se necesite sedación. Sin embargo, es mejor explicarle a su hijo que es lo que va a suceder durante el examen para que pueda saber que esperar, especialmente con respecto a la inserción de un tubo en la vejiga urinaria.



¿En qué consiste un cistouretrograma miccional pediátrico (VCUG)?

Un cistouretrograma miccional pediátrico es un examen de rayos X de la vejiga urinaria y del tracto urinario de un niño que utiliza una forma especial de rayos X llamada fluoroscopia y un material de contraste.

El examen de rayos X ayuda a los médicos a diagnosticar y tratar las condiciones médicas. Lo expone a una pequeña dosis de radiación ionizante para producir imágenes del interior del cuerpo. Los rayos X son la forma más antigua y la que se usa con más frecuencia para producir imágenes médicas.

La fluoroscopia posibilita la visualización de órganos internos en movimiento. Cuando la vejiga se llena de un material de contraste soluble en agua primero y luego se vacía, el radiólogo puede ver y evaluar la anatomía y la función de la vejiga urinaria y del tracto urinario inferior.

¿Cuáles son algunos de los usos comunes de este procedimiento?

Un cistouretrograma miccional permite al radiólogo, un médico específicamente capacitado para supervisar e interpretar los exámenes de radiología, detectar anomalías en el tracto urinario inferior. Por lo general este examen es recomendado luego de una infección del tracto urinario, para detectar una enfermedad conocida como reflujo vesicoureteral.

Acerca del reflujo vesicoureteral

La orina se produce en el riñón y fluye a través del uréter, el conducto que transporta la orina de cada riñón a la vejiga urinaria. Un mecanismo de válvulas previene el retorno de la orina a los riñones a medida que se llena la vejiga. La orina deja la vejiga a través de la uretra y es eliminada del cuerpo durante la micción.

En algunos niños, una anomalía en la válvula o en los uréteres permite que la orina retroceda, enfermedad llamada reflujo vesicoureteral. En los casos leves, la orina se acumula solamente en la parte inferior del uréter. En los casos graves, la orina puede retroceder hacia adentro del riñón. Por lo general, los niños con esta enfermedad nacen con ella. Otras causas son:

- obstrucción en la vejiga o en las válvulas uretrales

- micción anormal con alta presión dentro de la vejiga
- vaciado incompleto de la vejiga

La infección del tracto urinario puede ser el único síntoma del problema. Si el reflujo es más grave, podría causar con el paso del tiempo la formación de cicatrices en los riñones.

¿Cómo debería preparar a mi niño para el cistouretrograma miccional?

Debe informar a su médico acerca de todos los medicamentos que su hijo esté tomando, y sobre si tiene alergias, especialmente a los materiales de contraste. También informe a su médico sobre cualquier enfermedad reciente u otras condiciones. Si el niño tiene una infección urinaria (UTI, por sus siglas en inglés), debería haber terminado de tomar una dosis de antibióticos y no debería tener fiebre el día del examen.

Su hijo no necesita ayunar o vestir ropas especiales. Explíquelo a su niño lo que sucederá durante el examen para que entienda lo que estará sucediendo durante el examen. Su niño tendrá que sacarse toda la ropa y ponerse una bata de hospital. Se le insertará un catéter (tubo) a través de la uretra y hacia el interior de la vejiga urinaria. Al final del examen, orinará mientras se encuentra acostado en la camilla de examen.

Es muy raro que se necesite una sedación.

¿Cómo es el equipo?

Este examen por lo general utiliza una camilla de radiografía, uno o dos tubos de rayos X, y un monitor de video. La fluoroscopia convierte los rayos en imágenes de video. Los médicos la utilizan para observar y guiar procedimientos. La máquina de rayos X y un detector suspendido sobre la camilla de examen producen el video.

Un catéter, un tubo de plástico hueco y flexible, se utilizará para llenar la vejiga urinaria con un material de contraste soluble en agua. El catéter tiene un diámetro más pequeño que el de la uretra.

¿Cómo es el procedimiento?

Los rayos X son una forma de radiación, como la luz o las ondas de radio. Los rayos X pasan a través de la mayoría de los objetos, incluso el cuerpo. El tecnólogo apunta cuidadosamente el haz de rayos X hacia el área de interés. La radiación imprime una imagen en película fotográfica o en detector especial.

La fluoroscopia utiliza un haz continuo o pulsos de rayos X para crear imágenes y proyectarlas en un monitor de video. En el examen se utiliza un material de contraste para definir claramente el área de interés. La fluoroscopia le ayuda a su médico a ver articulaciones u órganos internos en movimiento. El examen también captura imágenes inmóviles o videos y los archiva electrónicamente en una computadora.

La mayoría de las imágenes son imágenes que se archivan en forma de archivos digitales. Su médico puede acceder fácilmente a estas imágenes grabadas para diagnosticar y controlar su condición.

¿Cómo se lleva a cabo el procedimiento?

Su médico probablemente hará este examen de forma ambulatoria.

El tecnólogo comienza ubicando al niño en la mesa. Los bebés y los niños pequeños pueden ser envueltos con firmeza en una manta u otro tipo de sujeción que los ayude a mantenerse inmóviles durante el estudio.

Puede que se efectúe un examen de rayos X del abdomen antes o después de la introducción del catéter en la vejiga. La

introducción del catéter la realiza ya sea un profesional especialmente entrenado, una enfermera, un doctor o un tecnólogo. Después de limpiar el área genital, se inserta un catéter a través de la uretra, el tubo que lleva la orina de la vejiga fuera del cuerpo. Puede que el catéter sea sujetado a la piel con cinta adhesiva, para que no se salga de lugar durante el procedimiento. Luego, se llena la vejiga con un material de contraste líquido. Una vez que la vejiga esté llena, el niño orinará sobre la mesa de rayos X. Puede que se use un urinario, una chata o un paño absorbente para recolectar el agente de contraste líquido. El radiólogo o tecnólogo usará la fluoroscopia para observar el llenado de la vejiga y la micción. Durante la observación se tomarán imágenes de rayos X. El catéter es removido luego de que los rayos X han sido analizados, para así asegurar que el examen esté completo.

El radiólogo revisará para ver si algo del agente de contraste líquido retrocede hacia adentro de uno o de ambos uréteres y riñones, y si la forma y el contorno de la vejiga y la uretra son normales.

El niño deberá quedarse muy quieto y podría tener que contener la respiración durante unos segundos mientras se obtienen las imágenes por rayos X. Esto ayuda a reducir la posibilidad de que salga borrosa. El tecnólogo se dirigirá detrás de una pared o hacia la sala contigua para activar la máquina de rayos X.

Al completar el examen, el tecnólogo podría pedirle que espere hasta que el radiólogo confirme que tienen todas las imágenes necesarias.

Un cistouretrograma miccional por lo general se completa en un período de 30 minutos.

¿Qué experimentará mi niño durante y después del procedimiento?

La cistouretrografía de vaciado puede asustar a algunos niños y estos niños podrían llorar. Sin embargo, el procedimiento es indoloro y no le causará daño a su niño.

El antiséptico utilizado para limpiar y prepararlo para la inserción del catéter puede sentirse frío. Algunos niños experimentan cierta incomodidad cuando se inserta el catéter y se llena la vejiga con material de contraste líquido. La mayoría de los niños aceptan el procedimiento después de una explicación de todos los pasos.

Puede que se permita que uno de los padres permanezca en la sala de fluoroscopia, para que el niño se sienta cómodo. En la sala de fluoroscopia, todos con excepción del paciente, visten un delantal de plomo para protegerse de la radiación. Al padre o madre que desee quedarse en la sala de fluoroscopia se le exigirá que se ponga un delantal de plomo.

¿Quién interpreta los resultados y cómo los obtenemos?

Un radiólogo, un médico entrenado para supervisar e interpretar los exámenes radiológicos, analizará las imágenes. El radiólogo le enviará un informe firmado a su médico de cabecera quién discutirá los resultados con usted.

Su niño podría tener que hacerse un examen de seguimiento. Si fuera así, su médico le explicará porqué. A veces, un examen de seguimiento ayuda al médico de su niño a evaluar con más detalladamente un posible problema usando más vistas o una técnica especial de toma de imágenes. También podría ver si ha habido algún cambio con respecto a algún problema a lo largo del tiempo. Los exámenes de seguimiento son, por lo general, la mejor forma de ver si el tratamiento está funcionando o si un problema requiere de atención.

¿Cuáles son los beneficios y los riesgos?

Beneficios

- Las imágenes de los cistouretogramas miccionales proporcionan información valiosa y detallada para ayudar a los médicos a prevenir el daño de los riñones en pacientes con infecciones del tracto urinario.
- Los resultados del examen permiten a los médicos determinar si se necesita terapia. Algunas condiciones no requieren terapia, mientras que otras podrían requerir de medicamentos. Algunas hasta podrían requerir cirugía.

- Luego del examen no queda radiación en su cuerpo.
- Los rayos X por lo general no tienen efectos secundarios en el rango de diagnóstico típico para este examen.

Riesgos

- Siempre existe una leve probabilidad de tener cáncer como consecuencia de la exposición a la radiación. Sin embargo, dada la pequeña cantidad utilizada en las imágenes médicas, el beneficio de un diagnóstico exacto supera ampliamente el riesgo asociado.
- La dosis de radiación para este proceso puede variar. *Consulte la página de Dosis de radiación (<https://www.radiologyinfo.org/es/info/safety-xray>) para obtener más información.*
- Algunos niños experimentan cierta incomodidad durante la micción, inmediatamente después del procedimiento. Usualmente, esta incomodidad desaparece en menos de 12 horas.

Sobre la minimización de la exposición a la radiación

Los médicos tienen cuidados especiales durante los exámenes por rayos X para utilizar la menor dosis de radiación posible mientras producen las mejores imágenes para su evaluación. Organizaciones nacionales e internacionales de protección de la radiología revisan y actualizan continuamente los estándares para las técnicas que los profesionales de la radiología utilizan.

Los sistemas modernos de rayos X minimizan la radiación difusa utilizando haces controlados de rayos X y métodos de control de dosis. Esto asegura que las áreas de su cuerpo de las que se están tomando imágenes reciban la menor exposición a la radiación posible.

¿Cuáles son las limitaciones del cistouretrograma miccional?

Un cistouretrograma miccional no puede evaluar la obstrucción del flujo de la orina desde los riñones. Se requieren exámenes adicionales si se sospecha de una obstrucción.

Un cistouretrograma miccional no debe realizarse mientras exista la presencia de una infección activa, no tratada en el tracto urinario. Si el niño tiene una infección urinaria (UTI), debería haber terminado de tomar una dosis de antibióticos y no debería tener fiebre el día del examen.

Condiciones de uso:

Todas las secciones del sitio fueron creadas bajo la dirección de un médico experto en el tema. Toda la información que aparece en este sitio web fue además revisada por un comité de ACR-RSNA formado por médicos peritos en diversas áreas de la radiología.

Sin embargo, no podemos asegurar que este sitio web contenga información completa y actualizada sobre ningún tema particular. Por lo tanto ACR y RSNA no hacen declaraciones ni dan garantías acerca de la idoneidad de esta información para un propósito particular. Toda la información se suministra tal cual, sin garantías expresas o implícitas.

Visite el Web site de RadiologyInfo en <http://www.radiologyinfo.org/sp> para visión o para descargar la información más última.

Nota: Las imágenes se muestra para fines ilustrativos. No trate de sacar conclusiones comparando esta imagen con otras en el sitio. Solamente los radiólogos calificados deben interpretar las imágenes.

Copyright

Las versiones PDF imprimibles de las hojas de los diversos procedimientos radiológicos se suministran con el fin de facilitar su impresión. Estos materiales tienen el copyright de la Radiological Society of North America (RSNA), 820 Jorie Boulevard, Oak Brook, IL 60523-2251 o del American College of Radiology (ACR), 1891 Preston White Drive, Reston, VA 20191-4397. Se prohíbe la reproducción comercial o la distribución múltiple por cualquier método tradicional o electrónico de reproducción o publicación.

Copyright © 2024 Radiological Society of North America (RSNA)